

L'anesthésie ostéocentrale

une nouvelle technique en anesthésie dentaire

Gréaud PY, Pasquier E et Villette A.

L'anesthésie transcorticale, technique décrite pour la première fois en 1907 par le Dr Nogué, sous le nom d'anesthésie « diploïque », est la plus performante quant à ses résultats. Dans sa réalisation, elle reste pour certains groupes de dents assez difficile à mettre en œuvre. C'est pour surmonter ces difficultés que nous avons exploré une autre voie qui est l'anesthésie ostéocentrale.

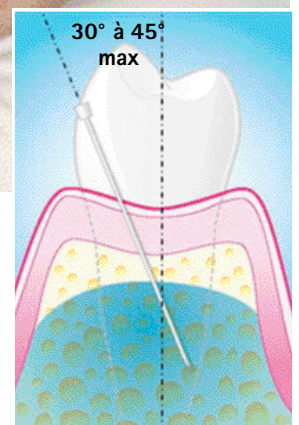
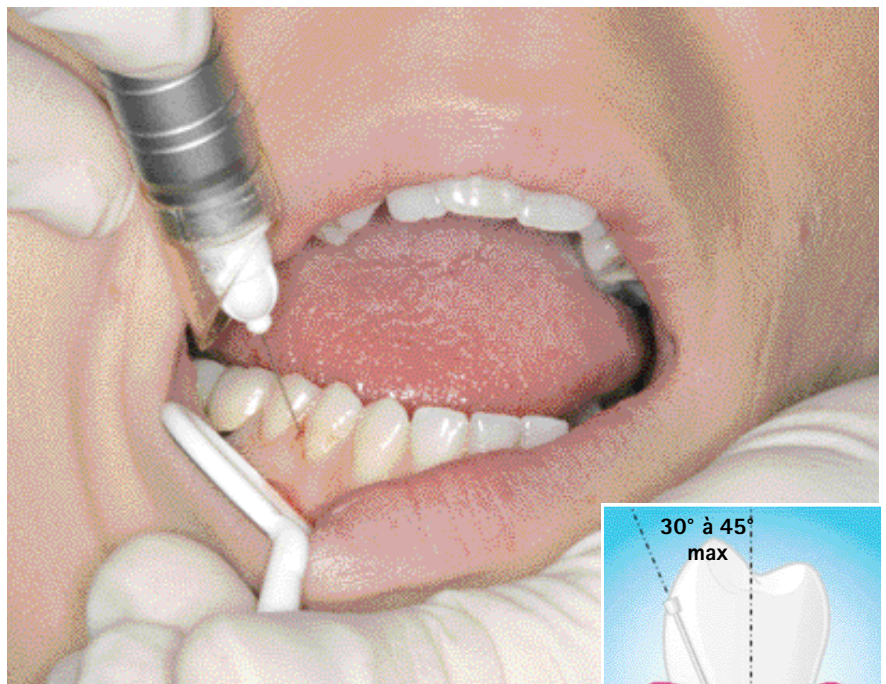


Schéma 1.
Anesthésie
ostéocentrale :
angle de pénétration

anesthésie

L'anesthésie transcorticale consiste à placer l'anesthésique, après avoir traversé la corticale mandibulaire ou maxillaire, dans l'os spongieux supportant les dents. Elle permet d'obtenir un résultat immédiat pour 2, 4, 6, 8 dents, sans anesthésie des tissus mous, sans accident infectieux, sans phénomènes syncopaux (1, 2).

L'utilisation d'un vasoconstricteur adapté solutionne l'anesthésie des dents en pulpites et prolonge le temps de travail, sans multiplier les techniques.

Le problème majeur posé à la profession est l'anesthésie des molaires mandibulaires en pulpites. La réalisation de l'anesthésie transcorticale dans ce secteur soulève quelques difficultés. Elle nécessite une grande précision et une appréciation des angulations qui rebutent certains praticiens.

Quels sont les problèmes posés par la réalisation de l'anesthésie transcorticale dans la région des molaires et prémolaires mandibulaires ?

Les molaires mandibulaires peuvent être anesthésiées à partir de deux sites d'accès bien différents :

Le Trigone, facile d'accès, ne nécessite pas une extrême précision et l'angulation verticale est très favorable puisque la commissure n'est que très peu sollicitée. Le site du Trigone permet d'anesthésier deux molaires mandibulaires (fig. 1). En présence d'une pathologie (pulpite), il est bon de se rapprocher de la dent concernée pour obtenir, au plus près de celle-ci, une concentration en anesthésique élevée. On doit donc dans ce cas opter pour le deuxième site.

Ce second site est localisé au niveau des espaces interdentaires. L'aiguille doit traverser la corticale, perpen-

diculairement à celle-ci, au niveau de l'espace interdentaire. Dans cette configuration la commissure labiale est très « sollicitée » et quelques fois, même bouche fermée, les critères de réussite ne sont pas optimisés (fig. 2).

D'autre part, dans cette région se trouve la ligne oblique externe qui est un épaississement important de la corticale. Cette configuration, si elle n'est pas correctement abordée, augmente donc les risques d'obstruction de l'aiguille.

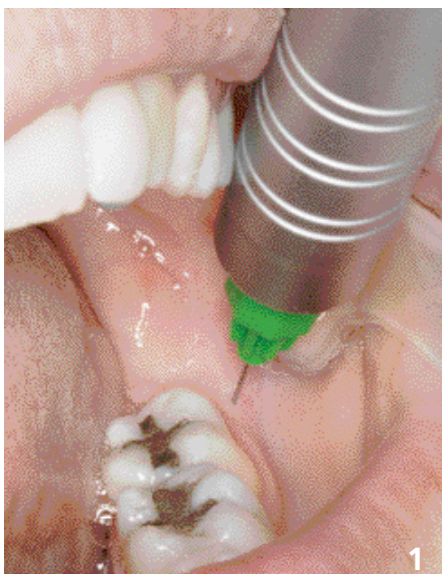
Quelles possibilités sont proposées pour contourner ces difficultés ?

Nous avons envisagé, pour contourner ces difficultés anatomiques tout en conservant la même efficacité anesthésique, de passer par le septum. Il présente une corticale (quand elle existe) moins épaisse et moins dense.

Une fois le septum traversé, les différences trabéculaires se présentent comme une succession de mini corticales faciles à pénétrer. L'injection se fait donc plus profondément dans le diploé (radio 1).

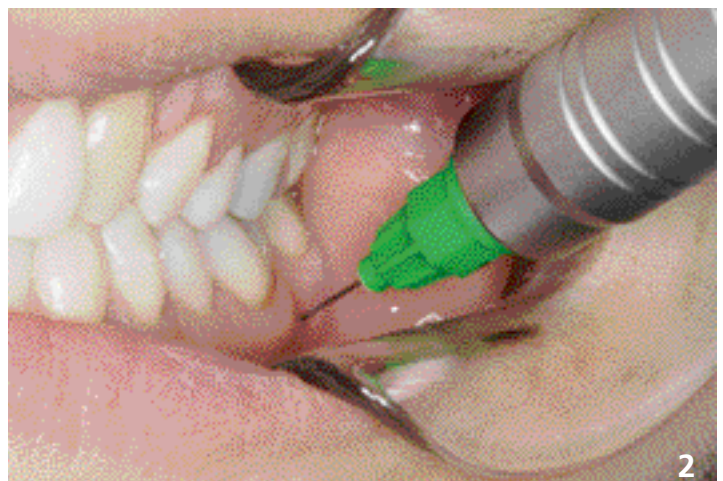Pour pénétrer dans cette région, l'angle formé par l'aiguille et l'axe des dents devient plus aigu que pour une transcorticale et l'angulation devient très proche de celle mise en œuvre pour une intraligamentaire ou une intraseptale (30 à 45°) (schéma 1). Nous avons réalisé les premières ostéocentrales avec des aiguilles 30 centièmes 12 mm. Ces aiguilles sont peu performantes en perforation et trop courtes pour ne pas risquer une nécrose lorsque l'on utilise un vasoconstricteur supérieur à 1/200 000.

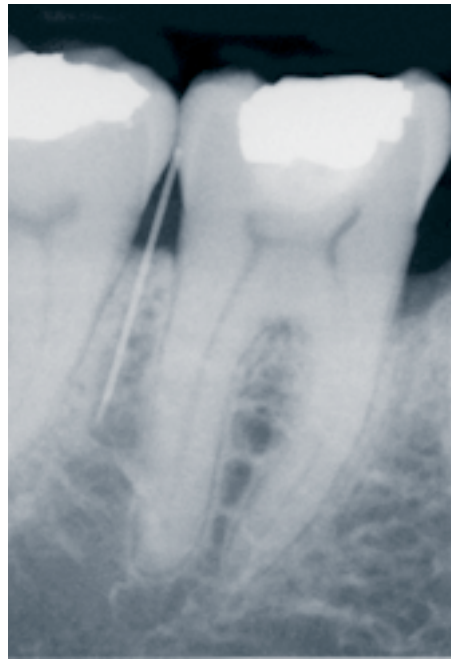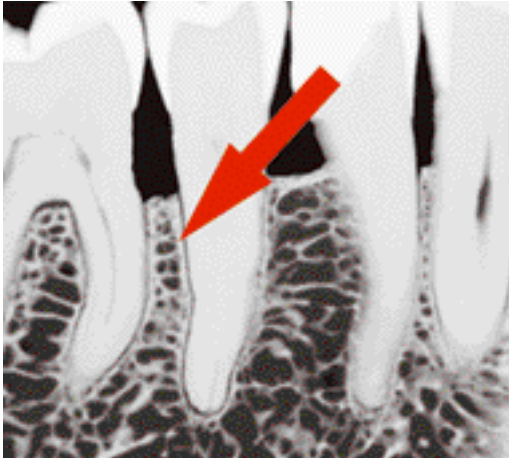
Nous avons donc étudié des aiguilles spéciales ø30 centièmes - 16 mm, double biseau, qui sont beaucoup plus performantes en rotation et permettent de pénétrer plus loin dans l'espace interdentaire (Radio 2).



1. Anesthésie transcorticale réalisée au Trigone.

2 : Anesthésie transcorticale réalisée en distal 36, la plus difficile à réaliser !





Radio 1. Espace 5/6 : superposition des différentes mini corticales constituant le septum.

Radio 2. Anesthésie ostéocentrale : le point d'injection se situe approximativement à mi-racine.

Les avantages apportés par cette nouvelle voie

Pour le patient : la perception est plus agréable. La sensation de « perçage » est moindre.

Le risque d'échauffement est réduit à zéro même chez un praticien « pressé, à la main lourde », car dans cette configuration l'aiguille traverse une succession de mini corticales.

Pour le praticien : l'utilisation d'un vasoconstricteur adapté au temps de travail et à la pathologie est sans aucun risque. Le produit est déposé dans la zone centrale de l'os, la nécrose potentielle de la papille est supprimée et le risque d'obstruction de l'aiguille tend vers zéro.

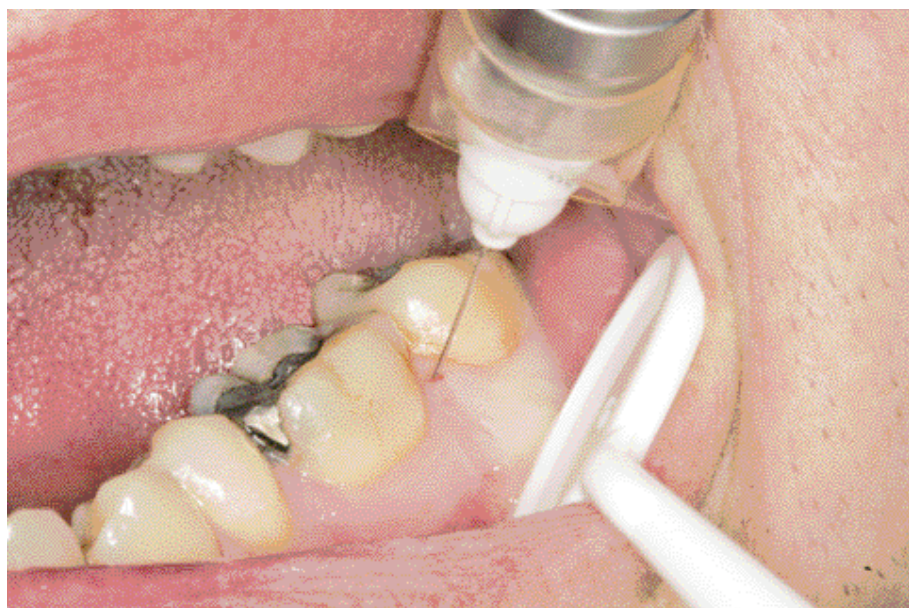La phase de perforation diffère entre les 2 techniques :

- pour l'anesthésie transcorticale, elle se traduit par la perception d'un seul "déclit".
- pour l'anesthésie ostéocentrale il y a une succession de plusieurs "déclits" (de 3 à 6) correspondant à la traversée des mini corticales que forment les trabéculations. Ces mini corticales, de plus en plus espacées, sont très faciles à perfo rer. L'angulation est plus verticale, et les repères pour visualiser les points de pénétration sont plus précis (triangles interdentaires et sommets de papilles) (fig. 3).

Les limites de la technique

Les terrains parodontopathiques sont évidemment à proscrire, ainsi que les espaces interdentaires ne comportant pas d'os spongieux.

3. Anesthésie ostéocentrale : l'angulation permet de beaucoup moins solliciter la commissure labiale.



Discussion

Si l'anesthésie ostéocentrale apporte beaucoup de facilité dans la réalisation de l'anesthésie des molaires mandibulaires, elle peut s'appliquer à tous les a u très espaces radiculaires aussi bien maxillaires que mandibulaires.

Que reste-t-il alors pour l'anesthésie transcorticale ? Il reste tous les sites où l'anesthésie ostéocentrale ne peut être réalisée.

Ce sont :

- les espaces interdentaires où il n'y a pas d'os spongieux (sommet de septum trop dense et/ou trop étroit ou l'ostéocentrale sera remplacée par une transcorticale réalisée plus apicalement);
- les emplacements où il n'y a pas d'espace interdentaire, autrement dit les espaces édentés et le Trigone;
- les terrains parodontopathiques.

Conclusion

L'anesthésie ostéocentrale remplace très avantageusement l'anesthésie transcorticale. Elle est très proche, au niveau des angulations, des anesthésies intraseptales et intraligamentaires.

L'anesthésie transcorticale garde, cependant, ses indications.

Un pas de plus vient d'être franchi pour faciliter la réalisation de l'anesthésie des molaires mandibulaires, en pulpite ou non, dans le respect du confort du patient et la diminution du stress du praticien.

Des études cliniques complémentaires sont envisagées, pour développer tous les éléments déjà appréhendés et pour savoir si la position plus centrale de l'anesthésique rend cette technique plus performante quant aux quantités à utiliser et à l'efficacité obtenue.

Evaluation *réponses en ligne sur notre site* www.information-dentaire.com

1. L'anesthésie ostéocentrale est, comme l'anesthésie transcorticale, une anesthésie diploïque. V F
2. En anesthésie ostéocentrale on peut injecter après la perception du premier « déclic ». V F
3. L'anesthésie ostéocentrale est réalisable avec toutes les aiguilles excepté celles pour tronculaires. V F
4. L'anesthésie ostéocentrale présente toutes les caractéristiques cliniques de l'anesthésie transcorticale. V F
5. L'anesthésie ostéocentrale ne solutionne que l'anesthésie des pulpites mandibulaires. V F

Bibliographie

- > 1) Cavaroz. C « Contribution à l'étude de l'anesthésie Diploïque » thèse, Paris 1909.
- > 2) Gaillard et Nogué : traité de stomatologie "Anesthésie" : 286-366 J.B. Baillière et Fils Paris 1912.
- > 3) www.afpad.com: vidéos d'anesthésies ostéocentrales.

AUTEURS

Gréaud PY, DCD 5 rue de la Mairie 44830 Brains

Pasquier E, DCD 14 rue du Prieuré 60610 La croix St Ouen

Villette A, DS O 52 avenue des marronniers 49300 Cholet

...pour mieux connaître vos patients
et satisfaire à vos obligations médico-légales

- | | | | | |
|----------------------------------|---------|-----------------------------------|---------|-------------|
| <input type="checkbox"/> 1 bloc | 16,50 € | <input type="checkbox"/> 4 blocs | 40,50 € | Port inclus |
| <input type="checkbox"/> 2 blocs | 25,50 € | <input type="checkbox"/> 5 blocs | 45,50 € | |
| <input type="checkbox"/> 3 blocs | 33,50 € | <input type="checkbox"/> 10 blocs | 74,50 € | |

à commander à l'ID 40 avenue Bugeaud 75784 Paris cedex 16 - Fax 01 56 26 50 01
www.information-dentaire.com

