GUIDE CLINIQUE

# Fiches pratiques d'odontologie pédiatrique

Collège des enseignants en odontologie pédiatrique
Coordination Michèle Muller-Bolla

*Préface de Jean-Louis Sixou*

Editions CdP

GUIDE CLINIQUE

# Fiches pratiques d'odontologie pédiatrique

L'odontologie pédiatrique est une discipline particulière ! Des neuf disciplines officielles d'enseignement, elle est la seule à ne pas être centrée sur un domaine de compétence mais sur un individu l'enfant. Et quel individu ! En croissance, en évolution, en maturation...

Présenté de manière résolument pratique, ce livre traite en près de 70 fiches de nombreux aspects de l'odontologie pédiatrique.

Ainsi, il propose une succession de recommandations cliniques utiles à la prise en charge des enfants et des adolescents les fiches ont été rédigées de façon synthétique, en obéissant au principe de la dentisterie factuelle. Ce faisant, elles se réfèrent en priorité aux revues systématiques d'essais cliniques randomisés (the Cochrane Library) et à d'autres essais cliniques randomisés.

Chaque fiche et chaque recommandation a été élaborée par certains membres du Collège des enseignants en odontologie pédiatrique et soumise à l'analyse critique d'autres membres de ce même Collège afin de parvenir, si nécessaire, à un consensus.

Ce Guide clinique, unique dans sa forme mais aussi quant au nombre de ses auteurs, constitue à la fois une référence pour les étudiants en formation initiale ou les internes, et un outil pratique pour les omnipraticiens dans leur exercice clinique quotidien.

9 782843 612503

ISSN 1242-899X
ISBN : 978-2-84361-250-3

III

# Anesthésie chez l'enfant

# Choix des anesthésiques locaux et des techniques d'anesthésie

*Sylvie Dajean-Trutaud, Serena Lopez-Cazaux, Clara Joseph, Elisabeth Roy, Michèle Muller-Bolla*

L'anesthésie doit être justifiée et adaptée. Le rapport risque/bénéfice doit être évalué.

Cet acte doit être, dans la mesure du possible, non douloureux physiquement et psychologiquement. Une relation de confiance déjà établie constitue donc un atout majeur pour sa réalisation en toute sérénité.

## Anesthésiques locaux

- La dose d'anesthésique est exprimée en milligrammes par kilogramme de poids corporel pour éviter un surdosage, diminuer les risques de toxicité et les effets indésirables. Le dosage maximal doit prendre en compte la quantité des anesthésiques locaux (de surface et par infiltration).
- Les critères de choix de la molécule sont les mêmes que chez l'adulte et la capacité d'élimination du produit est comparable à celle de l'adulte dès l'âge de 6 mois.
- Les **amino-amides** sont la famille de choix chez les enfants bien qu'ils n'aient pas une autorisation de mise sur le marché (AMM) avant l'âge de 4 ans.

## Amino-amides

| | Lidocaïne | Mépivacaïne | Articaïne |
|---|---|---|---|
| **Caractéristiques** | Vasodilatateur, d'où une perte d'efficacité et un risque de surdosage<br>De ce fait, souvent utilisé avec un vasoconstricteur | Sans action sur les vaisseaux, il peut être utilisé sans vasoconstricteur<br>Il est intéressant en cas d'allergie aux bisulfites | |
| **Dose maximale** | 2,2 mg/kg sans dépasser la dose totale de 300 mg | 3 mg/kg sans dépasser la dose totale de 300 mg | 5 mg/kg sans dépasser la dose totale de 300 mg |
| **Par cartouche** | 1,8 mL de lidocaïne à 2 % (36 mg) | 1,8 mL de mépivacaïne à 3 % (54 mg) | 1,8 mL d'articaïne à 4 % (72 mg) |
| **Vasoconstricteur*** | Avec ou sans | Sans | Avec ou sans |
| **Poids corporel minimal pour l'utilisation d'une cartouche entière** | > 16,4 kg | ≥ 18 kg | ≥ 14,4 kg |
| **Pour un enfant de 20 kg** | ≤ 1,2 cartouche | ≤ 1,1 cartouche | ≤ 1,4 cartouche |
| **Durée anesthésie** | Pulpe : 5 à 10 min sans vasoconstricteur, et 60 min avec.<br>Tissus mous : 3-5 h | Pulpe : 20-40 min sans vasoconstricteur, et 60 min avec.<br>Tissus mous : 2-3 h | Pulpe : 60 min avec vasoconstricteur.<br>Tissus mous : 3-6 h |

* Un vasoconstricteur, classiquement l'adrénaline, peut être utilisé dès l'âge de 6 mois : en solution à 1/400 000 de 6 mois à 2 ans ou à 1/200 000 pour l'enfant plus âgé (cartouche de 1,8 mL : 9 µg ou 1/200 000 d'épinéphrine).

- **Effets indésirables :** allergie, surdosage ou, si passage trop rapide dans la circulation sanguine, méthémoglobinémie.
- **Réduction de la posologie selon l'état général** (insuffisance respiratoire, hépatique, rénale, cardiaque).
- **Contre-indications absolues :** allergie, épilepsie non contrôlée, porphyrie hépatique (car biotransformation hépatique). Dans ce cas, utiliser un amino-ester (procaïne).

# Techniques d'anesthésie selon l'âge du patient et la qualité du tissu de soutien de la dent

- Une **radiographie préopératoire** doit être réalisée avant toute anesthésie intraosseuse, transcorticale ou ostéocentrale, pour éventuellement la contre-indiquer en cas de destruction de l'os sous-jacent ou si le germe est sur le trajet d'injection.

- **Anesthésie de surface** pour réduire l'inconfort lié à la pénétration de l'aiguille :
  - utiliser un anesthésique local (lidocaïne) sous forme de gel pour un meilleur contrôle de la dose appliquée et de la zone d'application qui doit être sèche ;
  - respecter un temps d'application d'au moins 1 minute.
- **Utiliser une solution anesthésique à température ambiante**.
- **Pénétrer la muqueuse** en dirigeant le biseau vers la muqueuse avec des points d'appui stables.

Après le soin, prévenir l'enfant et les parents du danger de morsures.

| | Avant 6 mois | De 6 mois à 3 ans | De 3 ans à 7/8 ans | Plus de 8 ans |
|---|---|---|---|---|
| **Caractéristiques** | Émail I, C et M1 en formation | Émail dents permanentes en formation | Fin formation émail M2 (7-8 ans), corticales fines | |
| **Anesthésie par infiltration :** | | | | |
| **– sans vasoconstricteur** | Paraapicale[1] | Paraapicale[1] | Paraapicale[1] | Paraapicale[1] (maxillaire et mandibule uniquement dans secteurs antérieur et latéral) Tronculaire[2] (secteur postérieur mandibule) |
| **– avec vasoconstricteur** | | | | |
| **Anesthésie intraosseuse avec vasoconstricteur :** | | | | |
| **– sans rotation** | | Possible à partir de 2 ans si os alvéolaire sain[3, 4] | Oui, si os alvéolaire sain[3, 4] | |
| **– avec rotation** | | | | Oui si os alvéolaire sain[3, 4] |

1. Aiguille 16-23 mm et Ø 0,3-0,4 mm.
2. Aiguille 23 mm et Ø 0,4 mm.
3. Aiguille 8-12 mm et Ø 0,3-0,4 mm.
4. Contre-indiquée si os alvéolaire rare ou absent.

I : incisives permanentes ; C : canines permanentes ; M1 et M2 : 1ères et 2es molaires permanentes.

# Références

AAPD. Guideline on use of local anesthesia for pediatric dental patients. Reference Manual 32 (6) : 156-162, revised 2009 (http://www.aapd.org/media/Policies_Guidelines/G_LocalAnesthesia.pdf).

Artaud C, Naulin-Ifi C. L'anesthésie locale en dentisterie pédiatrique. Approches cliniques. Réal Clin 2006 ; 17 (2) : 201-14.

Courson F, Landru MM. Odontologie pédiatrique au quotidien. Rueil-Malmaison : Éditions CdP, 2005.

Gaudy JF, Arreto CD, Alimi D, Brulé S, Donnadieu S, Landru MM. Manuel d'analgésie en odontostomatologie. Issy-les-Moulineaux : Masson, 2004.

Madrid C, Courtois B, Vironneau M. Emploi des vasoconstricteurs en odontostomatologie. Recommandations. Med Bucc Chir Bucc 2003 ; 9 : 65-94.

Mortier E, Droz D, Gerdolle D. L'anesthésie locale et régionale. Réal Clin 2001 ; 12 (1) : 35-46.

Marie-Cousin A, Sixou JL. Évolutions de l'anesthésie dentaire chez l'enfant. Clinic 2008 ; 29 : 434-42.

Naulin-Ifi C. Anesthésie locale. *In* : Berthet A, Droz D, Manière MC, Naulin-Ifi C, Tardieu C, eds. Le traitement de la douleur et de l'anxiété chez l'enfant. Paris : Quintessence International, 2006 : 44-62.

Naulin-Ifi C. Odontologie pédiatrique clinique. Rueil-Malmaison : Éditions CdP, 2011.

Sixou JL, Marie-Cousin A. Techniques anesthésiques chez les enfants et les adolescents. Encycl Med Chir (Elsevier-Masson SAS, Paris), Médecine buccale, 2010, 28-205-T-10.

# Anesthésie intraosseuse : anesthésie transcorticale

*Adeline Huet, Alexia Marie-Cousin, Bernard Hingant, Jean-Claude Robert, Jean-Louis Sixou*

## Principe

Injection de l'anesthésique dans l'os spongieux entourant la dent après traversée du septum et de l'os spongieux pour se rapprocher de l'apex des dents et permettre sa diffusion grâce à la circulation sanguine intraosseuse.

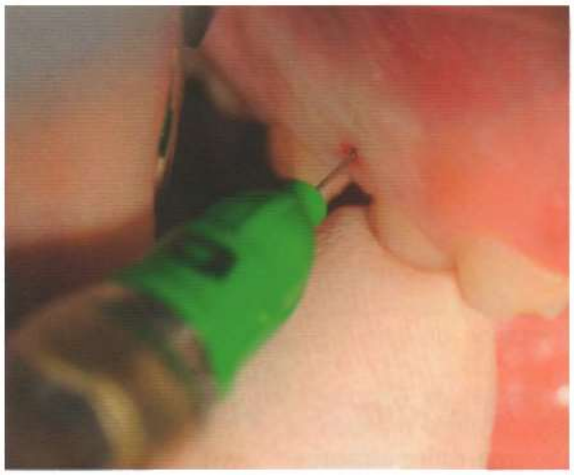

## Avantages

- Anesthésie immédiate.
- Anesthésie osseuse, pulpaire et gingivale. Pas de risque de morsure car pas d'anesthésie des tissus mous.
- Meilleure efficacité : moins d'anesthésique nécessaire et de 1 à 6 dents anesthésiées selon le site et la quantité administrée.

# Contre-indications et limites

- Manque d'os dû à :
  - une résorption osseuse physiologique (liée à l'éruption des dents permanentes) ;
  - une résorption osseuse inflammatoire/infectieuse.
- Germe de la dent permanente sur le trajet de l'aiguille (ectopique ou fin d'éruption).
- Zone postérieure (accès difficile).

# Risques

- Accélération transitoire et faible du rythme cardiaque citée dans certains cas.
- Bris d'aiguille (aisément récupérée).
- Lésion d'une racine dentaire si point d'insertion mal choisi.
- Nécrose potentielle de la papille (rare chez l'enfant).

# Matériel nécessaire

- **Système d'assistance électronique à l'injection de l'anesthésique sans perforation rotative de l'os chez les enfants de moins de 7-8 ans.** Trois possibilités :
  - Sleeper One® (Dental HiTec) ;
  - Anaeject® (Septodont) ;
  - The Wand-STA® (Milestone Scientific).
- **Système avec perforation rotative de l'os chez les enfants de plus de 7-8 ans.** Trois possibilités :
  - perforateur monté sur contre-angle : Stabident® (Fairfax Dental Inc) ou X-Tip® (Dentsply) ;
  - système de rotation de l'aiguille sur turbine et injection manuelle Anesto® (W&H) ;
  - système de rotation de l'aiguille avec contrôle électronique Quick Sleeper® (Dental HiTec)[1] : système préférentiel.
- **Aiguille intraligamentaire adaptée :**
  - longueur : 8-9 mm ;
  - diamètre : 0,30 (30 G).
- **Anesthésique avec vasoconstricteur :**
  - articaïne ou lidocaïne, voire mépivacaïne ;
  - adrénaline au 1/200 000 préférable, 1/400 000 possible.

1. Ce système de perforation osseuse permet également une assistance électronique de l'injection de la solution anesthésique.

# Protocole

**Radiographie rétroalvéolaire préopératoire** pour évaluer la quantité de septum interdentaire, d'os alvéolaire, les racines dentaires, voire la présence et le positionnement d'un germe de dent permanente.

## Étape n° 1: anesthésie de la muqueuse

- Site d'injection intercentaire situé à la base de la papille.
- Angle d'approche faible par rapport à la surface gingivale : 15-20°.
- Partie plane du biseau sur la gencive en se référant au repère (marque sur l'embase de l'aiguille à l'opposé de la partie plane du biseau de cette aiguille)
- Insertion douce sous la surface gingivale tout en injectant lentement (assistance électronique préférable pour limiter l'éventuelle augmentation transitoire minime du rythme cardiaque).
- Arrêt après blanchiment de la gencive autour du point d'injection

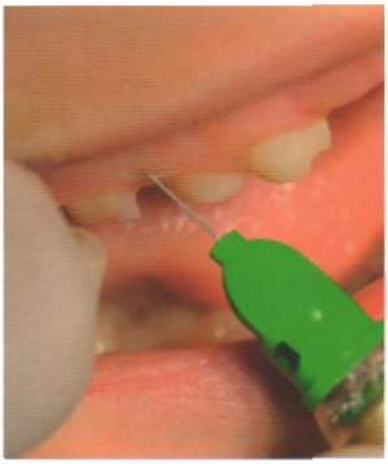

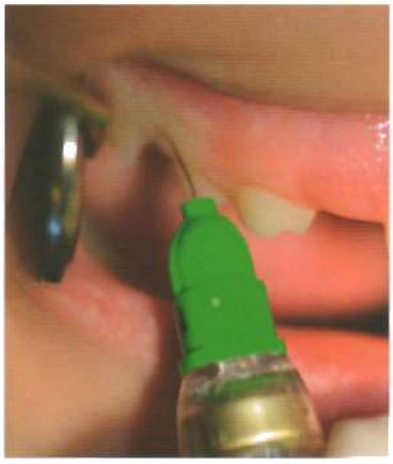

## Étape n° 2 : passage de l'os septal et pénétration de l'os spongieux

- Site d'insertion : mésial ou distal, 1 à 6 mm sous la ligne des collets selon les dents.
- Insertion à 90° par rapport à la surface gingivale.
- Arrêt au contact de la corticale osseuse (– 2 mm)

### ▶ Jeune enfant avant 7-8 ans : os cortical fin

- Passage de la corticale par simple pression.
- Impression de « tomber » dans l'os spongieux.
- Injecter lentement l'anesthésique simultanément.

### ▶ Enfant après 7-8 ans et adolescent : os cortical plus épais

- Perforation rotative de la corticale nécessaire :
  - soit avec un perforateur (Stabident® ou X-Tip®), uniquement chez l'adolescent ;
  - soit grâce à la rotation de l'aiguille (Quick Sleeper® – préférentiel – ou Anesto®).
- L'aiguille donne l'impression de traverser plusieurs « loges » osseuses.

## Étape n° 3 : injection dans l'os spongieux

- **Après utilisation d'un perforateur** (X-Tip®) : insertion de l'aiguille dans le guide mis en place et injection lente de préférence avec assistance électronique (Sleeper One®, The Wand® ou Anaeject®).
- **Après utilisation d'un système rotatif intégré** (Quick Sleeper®, Anestor®).
  - injection lente pour limiter l'éventuelle augmentation transitoire et minime du rythme cardiaque ;
  - assistance électronique préférable.

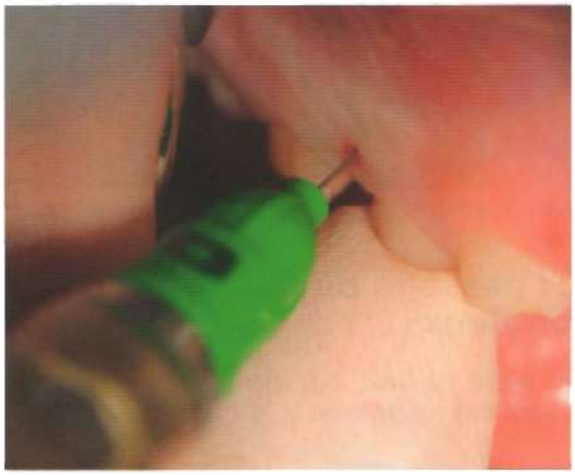

Anesthésie transcorticale entre 54 et 55
avec Quick Sleeper® et aiguille de 9 mm, Ø 0,30.

# Références

Sixou JL, Barbosa-Rogier ME. Efficacy of intra-osseous injections of anesthetic in children and adolescents. Oral Surg Oral Med Oral Pathol Oral Radiol Endod 2008 ; 106 : 173-8.
Sixou JL, Marie-Cousin A, Huet A, Hingant B, Robert JC. Pain assessment by children and adolescents during intraosseous anaesthesia using a computerized system (QuickSleeper). Int J Paediatr Dent 2009 ; 19 : 360-6.
Sixou JL, Marie-Cousin A. Les anesthésies dentaires chez l'enfant. Encycl Med Chir (Elsevier-Masson SAS, Paris), Médecine buccale, 2010, 28-205-T-10.
Tzafalia M, Sixou JL. Administration of anesthetics using metal syringes. An *ex vivo* study. Anesth Prog 2011 ; 58 : 61-5.

# 12

# Anesthésie intraosseuse : anesthésie ostéocentrale

*Adeline Huet, Alexia Marie-Cousin, Bernard Hingant, Jean-Claude Robert, Jean-Louis Sixou*

## Principe

Injection de l'anesthésique dans l'os spongieux entourant la dent après traversée du septum et de l'os spongieux pour se rapprocher de l'apex des dents et permettre sa diffusion grâce à la circulation sanguine intraosseuse.

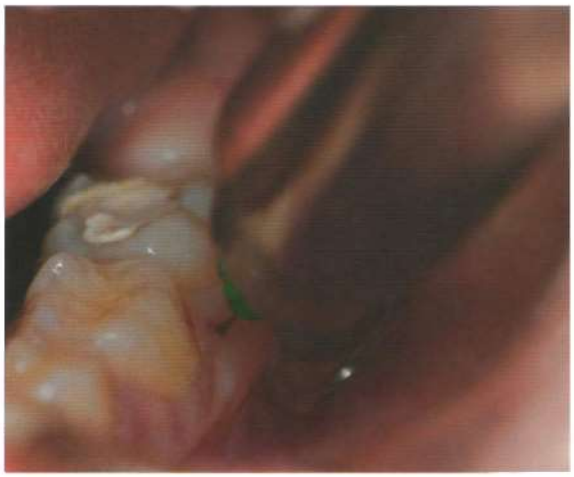

## Avantages

- Anesthésie immédiate.
- Anesthésie osseuse, pulpaire et gingivale. Pas de risque de morsure car pas d'anesthésie des tissus mous.
- Meilleure efficacité : moins d'anesthésique nécessaire et de une à six dents anesthésiées selon le site et la quantité administrée

# Contre-indications et limites

- Manque d'os dû à :
  - une résorption osseuse physiologique ;
  - une résorption osseuse liée à une infection.
- Germe de la dent permanente sur le trajet de l'aiguille (ectopique ou fin d'éruption).

# Risques

- Bris d'aiguille (aisément récupérée)
- Lésion d'une racine dentaire si point d'insertion mal choisi.
- Accélération transitoire et faible du rythme cardiaque citée dans certains cas.

# Comparaison anesthésie ostéocentrale/ transcorticale

## Avantages

- Commissure labiale moins sollicitée lors de la réalisation.
- Injection plus proche de l'apex.
- Approche plus simple pour l'anesthésie des molaires maxillaires et mandibulaires.

## Inconvénients

- Plus de rotation pour atteindre l'os spongieux.
- Plus de risque de ne pas trouver l'os spongieux si l'axe n'est pas bon.

# Matériel nécessaire

- **Système d'assistance électronique à l'injection de l'anesthésique sans perforation rotative de l'os chez les enfants de moins de 7-8 ans.** Trois possibilités :
  - Sleeper One® (Dental HiTec) ;
  - Anaeject® (Septodont) ;
  - The Wand-STA® (Milestone Scientific).
- **Système avec perforation rotative de l'os chez les enfants de plus de 7-8 ans.** Trois possibilités :
  - perforateur monté sur contre-angle : Stabident® (Fairfax Dental Inc) ou X-Tip® (Dentsply) ;
  - système de rotation de l'aiguille sur turbine et injection manuelle Anesto® (W&H) ;

- système de rotation de l'aiguille avec contrôle électronique Quick Sleeper® (Dental HiTec)[1] : système préférentiel.

– **Aiguille à double biseau, Ø 0,30 ou 0,40 :**
  - dent permanente : 16 mm ;
  - dent temporaire : 8-9 mm.

– **Anesthésique avec vasoconstricteur :**
  - articaïne ou lidocaïne, voire mépivacaïne ;
  - adrénaline au 1/200 000 préférable, 1/400 000 possible.

# Protocole

**Radiographie rétroalvéolaire préopératoire** pour évaluer la quantité de septum interdentaire, d'os alvéolaire, les racines dentaires, voire la présence et le positionnement d'un germe de dent permanente.

## Étape n° 1 : anesthésie de la muqueuse

– Site d'injection interdentaire au niveau de la papille.
– Angle d'approche faible par rapport à la surface gingivale : 15-20°.
– Partie plane du biseau sur la gencive en se référant au repère (marque sur l'embase de l'aiguille à l'opposé de la partie plane du biseau de cette aiguille).
– Insertion douce sous la surface gingivale tout en injectant lentement.
– Arrêt après blanchiment de la gencive autour du point d'injection.

## Étape n° 2 : passage de l'os septal et pénétration de l'os spongieux

– Insertion dans la papille interdentaire, voire au sommet de celle-ci.
– Insertion verticale avec une inclinaison d'environ 30-45° par rapport à l'axe principal des dents pour éviter l'os cortical.
– Arrêt au contact du septum osseux.

1. Ce système de perforation osseuse permet également une assistance électronique de l'injection de la solution anesthésique.

### ▶ Jeune enfant avant 7-8 ans : os septal peu dense

Passage du septum par simple pression.

### ▶ Enfant après 7-8 ans et adolescent : os septal plus dense

- Perforation rotative du septum et de l'os spongieux sous-jacent :
  - soit avec un perforateur (X-Tip®), uniquement chez l'adolescent,
  - soit grâce à la rotation de l'aiguille (Quick Sleeper®).
- L'aiguille donne l'impression de traverser plusieurs « loges » osseuses.

## Étape n° 3 : injection dans l'os spongieux

- **Après utilisation d'un perforateur** (X-Tip®) : insertion de l'aiguille dans le guide mis en place et injection lente de préférence avec assistance électronique (Sleeper One® ou Anaeject®).
- **Après utilisation d'un système rotatif intégré** (Quick Sleeper®) :
  - injection lente pour limiter l'éventuelle augmentation transitoire et minime du rythme cardiaque,
  - assistance électronique préférable.

Anesthésie ostéocentrale entre 75 et 36
avec Quick Sleeper® et aiguille de 9 mm, Ø 0,30.

# Références

Sixou JL, Barbosa-Rogier ME. Efficacy of intra-osseous injections of anesthetic in children and adolescents. Oral Surg Oral Med Oral Pathol Oral Radiol Endod 2008 ; 106 : 173-8.
Sixou JL, Marie-Cousin A, Huet A, Hingant B, Robert JC. Pain assessment by children and adolescents during intraosseous anaesthesia using a computerized system (QuickSleeper). Int J Paediatr Dent 2009 ; 19 : 360-6.
Sixou JL, Marie-Cousin A. Les anesthésies dentaires chez l'enfant. Encycl Méd Chir (Elsevier-Masson SAS, Paris), Médecine buccale, 2010, 28-205-T-10.
Tzafalia M, Sixou JL. Administration of anesthetics using metal syringes. An *ex vivo* study. Anesth Prog 2011 ; 58 : 61-5.