Интрасептальная анестезия зубов верхней и нижней челюсти

Асп. О.Е. БОРОДИНА, д.м.н., проф. А.Ж. ПЕТРИКАС

Intraceptal anesthesia of lower and upper teeth

O.E. BORODINA, A.ZH. PETRIKAS

Кафедра терапевтической стоматологии Тверской государственной медицинской академии

Изучена эффективность интрасептальной анестезии у 154 пациентов разного возраста и пола при лечении зубов нижней и верхней челюсти по поводу кариеса и его осложнений. У всех пациентов с помощью автоматического монитора измеряли артериальное давление и частоту сердечных сокращений до и после инъекции. Полное обезболивание наблюдалось у 135 пациентов, частичное — у 12. У 7 выполнить интрасептальную инъекцию не удалось. Разницы в эффективности обезболивания верхних и нижних зубов по данной методике не наблюдалось. Интрасептальная анестезия проста и предсказуема, выявлена выраженная реакция на нее сердечно-сосудистой системы.

Ключевые слова: интрасептальная анестезия, лечение кариеса зубов и его осложнений, зубы верхней и нижней челюстей, артериальное давление, частота сердечных сокращений.

Effectiveness of intraseptal anesthesia for dental caries and its complications in 154 patients of different sex and ages was studied. Arterial pressure and heart rate were investigated in all patients before and after intraseptal injection with the help of automated monitor. Complete pain relief was observed in 135 patiensts, incomplete — in 12 patients. Intraseptal injection didn't act in 7 cases. There was no difference between the anesthesia on mandibula and maxilla. This was simple and predictable technique strong reaction of cardiovascular system occurred.

Key words: intraseptal anesthesia, caries and its complications treatment, upper and lower teeth, arterial pressure, heart beat frequency.

Интрасептальная анестезия (ИСА), разработанная H. Marthaler [6], описана практически во всех учебниках по дентальному обезболиванию и рассматривается как дополнительный метод при недостаточности основного: инфильтрационной и проводниковой инъекции [3, 5]. Однако клинические исследования, посвященные эффективности и безопасности этого метода, в доступной литературе отсутствуют. Ранее рассмотрена ИСА вместе с внутрикостной и интралигаментарной анестезией как спонгиозная, а следовательно, сосудистая инъекция [2]. Предполагается существенная реакция сердечно-сосудистой системы при использовании этой анестезии с анестезирующими растворами, содержащими адреналин.

Целью данного исследования было оценить в клинике обезболивающий эффект ИСА артикаином с адреналином и ее влияние на сердечно-сосудистую систему (ССС).

Материал и методы

Исследования проводились у 154 пациентов (99 женщин и 55 мужчин) 18—74 лет (средний возраст 41,3 года) с кариесом (113 человек) и пульпитом (41). ИСА применялась при лечении верхних и нижних моляров и премоляров: В8 — 1, В7 — 18, В6 — 23, В5 — 9, В4 — 7, Н8 — 9, Н7 — 37, Н6 — 43, Н5 — 4, Н4 — 3. Почти все пациенты были практически здоровы.

ИСА выполняли 1 или 2 вколами, чаще — 2 (в среднем 1,7). Инъекцию в костную межзубную перегородку производили перпендикулярно поверхности прокалываемой десны с вестибулярной стороны на уровне основания десневого сосочка. Использовался мультипликационный прессорный шприц Miniject, аспирация не проводилась, так как с его помощью это невозможно. В качестве местного анестетика применяли артикаин 4% с эпинефрином (1:100 000) (Ubistesine forte 3M ESPE). Доза анестетика колебалась от 0,3 до 0,6 мл (в среднем — 0,43 мл).

Эффективность обезболивания оценивалась стандартным методом (МЗ СССР, Фармкомитет, 1984) как полная, частичная и недостаточная [1]. При ИСА возникали такие ситуации, как невозможность выполнить анестезию технически, например из-за блокады иглы костными фрагментами.

Реакция ССС оценивалась по результатам измерения артериального давления (АД) и частоты сердечных сокращений (ЧСС) с помощью аппарата Omron MX2 Basic до вмешательства сразу после инъекции, через 5 мин и после лечения. При статистической обработке результатов исследования использовали критерий χ^2.

© О.Е. Бородина, А.Ж. Петрикас, 2009

Stomatologiia (Mosk) 2009; 5:19

Тел.: 8 (4822) 34-8641

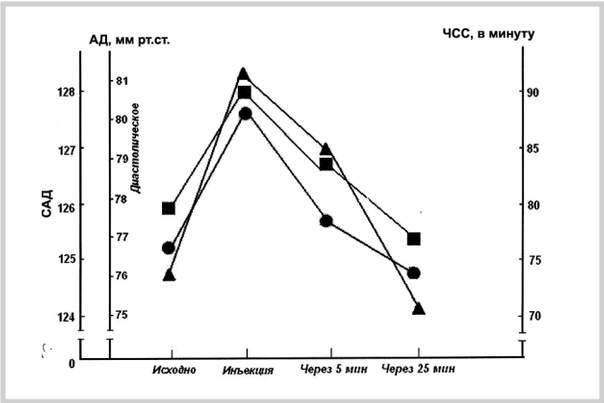

Динамика АД систолического (треугольник), диастолического (квадрат) и ЧСС (круг) до и после ИСА 4% артикаином с эпинефрином (1:100 000).

Результаты и обсуждение

Эффективность. Из 154 зубов, на которых применялась ИСА, полная аналгезия достигнута на 135 (87,7%), частичная — на 12 (7,8%) и недостаточная (технически не удалось провести инъекцию) — на 7 (4,5%) зубах. На верхней челюсти из 58 зубов полностью были анестезированы 53 (91,4%) и 4 (6,7%) — частично, на нижней челюсти из 96 зубов — соответственно 82 (85,4%) и 8 (8,3%). Статистического различия между группами не найдено (χ^2=0,16). Интрасептальную инъекцию не удалось выполнить на верхней челюсти у 1 пациента и на нижней — у 6.

При лечении кариеса 112 зубов анестезия была эффективной в 110 случаях и частичной — в 2. При лечении пульпита 35 зубов в 25 случаях анестезия была успешной и в 10 — частичной.

ИСА наступала сразу после инъекции (в пределах <1 мин). Рабочая продолжительность ИСА колебалась от 10 до 50 мин (в среднем — 27,6 мин). Практически во всех случаях парестезии окружающих тканей не возникало. 1 пациент ощущал легкое онемение угла рта после 2 инъекций у верхнего 1-го премоляра, 2 — «одеревенение» премоляров нижней челюсти при обезболивании Н8 и Н7. У всех 3 пациентов анестезия была достигнута 2 вколами и относительно большим количеством анестетика — 0,6 мл.

Безопасность. Наблюдались значительные колебания АД и ЧСС. Систолическое АД до лечения составляло в среднем 124,8 мм рт.ст., сразу после инъекции — 128,6 мм рт.ст., через 5 мин — 127,1 мм рт.ст., через 25 мин — 124,1 мм рт.ст., диастолическое АД — соответственно 78,2; 81,0; 79,5 и 77,4 мм рт.ст. ЧСС до лечения составляла 76,8 в минуту, сразу после инъекции — 86,9 в минуту, через 5 мин — 79,8 в минуту, через 25 мин — 73,0 в минуту (см. рисунок).

Характерно, что все циркуляторные показатели резко снизились к концу лечения под анестезией.

ИСА артикаином с эпинефрином — эффективный метод обезболивания нижних боковых зубов. ИСА с применением прессорных инъекторов проще всех разновидностей проводниковых анестезий. Важно также то, что результат обезболивания проявляется в течение 1 мин, практически под иглой, а не через 5—15 мин. При этом требуется почти в 2 раза меньше местноанестезирующего раствора. При ИСА пациенты практически не отмечали изменений (парестезий) в окружающих зуб тканях. Парестезии от мандибулярных и инфильтрационных анестезий очень обширны, дискомфортны и опасны случайными травмами мягких тканей.

Разницы в эффективности интрасептального обезболивания зубов верхней и нижней челюсти не наблюдалось. Это — еще одно косвенное свидетельство сосудистого механизма ИСА, чем она отличается от классических диффузных методик: инфильтрационных и проводниковых.

Состояние пациента сразу после инъекции, через 1—4 мин, являлось самым динамичным и потенциально опасным, если учитывать сосудистый механизм ИСА. Оно характеризовалось резким повышением АД и пульса в 1-ю минуту после инъекции. Систолическое АД сразу после инъекции увеличилось в среднем на 3,8 мм рт.ст., диастолическое — на 2,8, ЧСС — на 10,1 в минуту. В аналогичном исследовании Л.А. Якуповой [4] инфильтрационной анестезии тем же анестетиком через 5 мин после инъекции систолическое АД уменьшилось в среднем на 2,4 мм рт.ст., диастолическое — на 2,0 мм рт.ст., а ЧСС увеличилась на 1,0 в минуту. Таким образом, показатели деятельности ССС при ИСА резко отличаются от таковых при инфильтрационной анестезии, что также является косвенным признаком сосудистого механизма ИСА.

Таким образом, по данным исследования, разницы в обезболивании верхних и нижних зубов с помощью интрасептальной инъекции не наблюдалось. ИСА — более эффективная, предсказуемая и простая техника обезболивания нижних боковых зубов, чем проводниковые методики. Обезболивающий эффект после ИСА наступает сразу после инъекции и сопровождается минимумом субъективных ощущений. ИСА способствует резким сдвигам показателей деятельности ССС.

ЛИТЕРАТУРА

1. *Конобевцев О.Ф., Зидра С.И., Петрикас А.Ж. и др.* Методические рекомендации по клиническим испытаниям местных анестетиков в стоматологической практике (издание официальное). МЗ СССР, Фармкомитет СССР. М 1984; 17.
2. *Петрикас А.Ж., Ермилова К.В., Дубова М.А. и др.* Клиническая эффективность и безопасность обезболивания пульпы и твердых тканей зуба современными местными анестетиками. ДентАрт 2005; 1: 35—40.
3. *Рабинович С.А.* Современные технологии обезболивания в амбулаторной стоматологической практике. М: ВУНМЦ МЗ РФ 2000; 144.
4. *Якупова Л.А.* Внутрикостная дентальная анестезия в эксперименте и клинике. Канд. дис. Тверь 2006; 121.
5. *Malamed S.F.* Handbook of local anesthesia. 4th ed. St. Louis: CV Mosby 1997.
6. *Marthaler H.W.* Anaesthesie pulpatre des dents mandibulares par l'injection anesthsique intraseptale. Rev Fran 1968; 15: 4: 455—466.